


## Le cheratocongiuntiviti



Dott.ssa Eliana Forbice  
Clinica Oculistica Università degli Studi di Brescia

### Come si presenta il paziente?

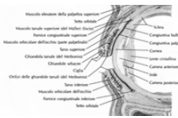


**Occhio rosso**

Patologia ad eziologia variabile che coinvolge cornea e congiuntiva

Patologia oculare di più frequente riscontro e per cui più frequentemente il paziente si rivolge al medico

### Congiuntiva



è una **membrana mucosa** che riveste

- la faccia interna delle palpebre (**congiuntiva palpebrale**)
- la superficie esterna della sclera, nella parte anteriore del bulbo (**congiuntiva bulbare**)

La zona di riflessione della congiuntiva palpebrale in quella bulbare prende il nome di **fornice congiuntivale**

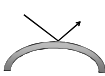
Si distinguono

- un **fornice congiuntivale superiore**, che si estende dall' interno della palpebra superiore alla superficie del bulbo nei settori superiori
- un **fornice congiuntivale inferiore**, che si estende dall' interno della palpebra inferiore alla superficie del bulbo nei settori inferiori

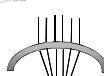
### Cornea

Parte anteriore, convessa e non vascolarizzata del bulbo oculare. Ha duplice funzione

Protettiva



Ottica



### Le cheratocongiuntiviti

Patologia ad eziologia variabile che coinvolge cornea e congiuntiva

CAUSE

Endogene

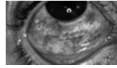
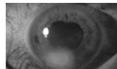
Esogene

Quadri clinici e prognosi molto variabili

Autolimitanti  
Rapidamente ingravescenti

### Quali segni mi aspetto da una cherato congiuntivite?

- ✓ **Interessamento Congiuntivale**
- ✓ **Interessamento Corneale**


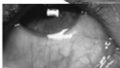
### Quali sono i segni di interessamento congiuntivale?

#### Iperemia Congiuntivale

**Segno aspecifico** di reazione della congiuntiva


L'iperemia può essere causato da una **molteplicità di fattori**:

- Fumo
- Smog
- Vapori chimici
- Vento
- Radiazione ultravioletta
- Microorganismi patogeni

### Congiuntiva

#### Reazione Papillare



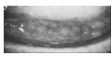
**Segno aspecifico** di infiammazione congiuntivale derivante dall'**infiltrazione** della congiuntiva da parte di cellule **PMN**

**Papille giganti** (in aggravi di 1 mm di diametro) sono più comunemente presenti nella **congiuntiva tarsale superiore**.

Congiuntivite primaverile, cheratocongiuntivite atipica, e come reazione a corpo estraneo materiale di sutura, lenti a contatto o protesi.

### Congiuntiva

#### Reazione Follicolare



**Risposta linfocitaria**

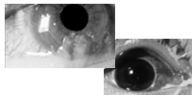
**Centri germinativi linfoidi con fibroblasti del centro**

di colore bianco giallastro, discreti, piccoli e rotondi con porzione centrale avascolare

Sono più facilmente apprezzato nella **congiuntiva tarsale** ma possono anche essere visto al **limbus**.

### Congiuntiva

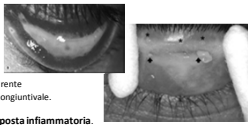
**Essudazione congiuntivale**



- ✓ **Muco-purulento o Catarrale** muco e pus  
Più frequente nella congiuntivite **batterica**. Aderisce saldamente alle ciglia.
- ✓ **Acquoso** più tipico della congiuntivite **virale**.


### Congiuntiva

**Membrane**



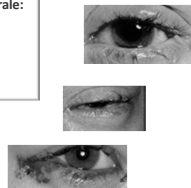
Sono costituite da **fibrina** aderente alla superficie epiteliale congiuntivale.

**Riflettono il grado della risposta infiammatoria.**



### Oltre la congiuntiva...

- ✓ **Bordo palpebrale:**  
secrezioni  
perdita ciglia
- ✓ **Cute:**  
edema  
vescicole



### Sintomi

- ✓ **Senso di sabbia**
- ✓ **Lacrimazione**
- ✓ **Bruciore**
- ✓ **Calore**
- ✓ **Lieve offuscamento visivo transitorio correlato ad ammiccamento**

### Cosa compare quando viene coinvolta la Cornea ?

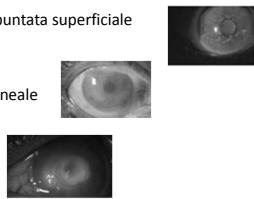
- ✓ Comparsa di dolore pungente
- ✓ Fotofobia
- ✓ Aumento della lacrimazione
- ✓ Dolore durante ammiccamento
- ✓ Offuscamento visivo da lieve a grave

↓

...ed in generale un **esacerbazione** del quadro doloroso

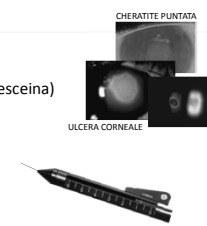
### Cosa devo cercare in caso di sospetto interessamento corneale?

- **Cheratite puntata superficiale**
- **Edema corneale**
- **Ulcera**



### Ci vengono in aiuto...

- ✓ **Colorazione con coloranti vitali (fluoresceina)**
- ✓ **Valutazione dell'estesia corneale**



CHERATITE PUNTATA  
ULCERA CORNEALE


### Cheratocongiuntiviti: quadri clinici più comuni

### Cheratocongiuntivite virale: **Adenovirus**

Sono la causa più comune di congiuntivite virale

Tre possibili presentazioni cliniche:

- (1) Febbre faringocongiuntivale (PCF),
- (2) **Cheratocongiuntivite epidemica** (EKC),
- (3) Congiuntivite follicolare acuta aspecifica



### Cheratoconjuntivite epidemica (EKC)

- Malattia oculare causata da adenovirus.
- Nelle comunità con epidemie la trasmissione avviene con:
  - Mani
  - Oggetti contaminati
  - Contatto sessuale
  - L'acqua delle piscine

### Raccomandazioni!!!

Dopo la diagnosi clinica, i pazienti devono essere avvertiti di:

- di lavare le mani dopo aver toccato gli occhi,
- evitare contatti personali
- evitare di condividere asciugamani, cuscini, e tutti i prodotti personali che potrebbero essere contaminati da secrezioni oculari.

### Sintomi iniziali

- ✓ Senso di sabbia
- ✓ Lacrimazione
- ✓ Bruciore
- ✓ Calore
- ✓ Lieve offuscamento visivo transitorio correlato ad ammiccamento

### Cheratoconjuntivite epidemica

da lieve infiammazione con iperemia diffusa e reazione follicolare misto e reazione papillare

marcato peggioramento della fotofobia, lacrimazione, e annuncia disagio la presenza di

una risposta grave con Pseudomembrane-membrane

cheratite

### Cheratoconjuntivite epidemica

**Pseudomembrane**

marker di grave coinvolgimento congiuntivale. la loro presenza rende il paziente a disagio. possono causare ulcere geografiche che possono mimare cheratite erpetica.

**Infiltrati corneali**

causare fotofobia e visione offuscata per molti mesi o, in alcuni casi, può portare a significativi visivamente cicatrici

La cheratite è generalmente centrale, ma la periferia può anche essere influenzata

### Sintomi di coinvolgimento corneale

La durata della cheratite superficiale è di solito meno di 2 settimane

- L'acuità visiva è spesso offuscata, soprattutto quando vi è coalescenza delle SES nell'asse visivo.
- Diminuzione della sensibilità al contrasto e la presenza di aloni e / o abbagliamento durante la notte, soprattutto quando si guida.

Quantificare il disagio visivo (interviste, grafici sensibilità al contrasto, acuità visiva) è importante al momento di decidere se trattare il paziente.

### Decorso clinico

- 57 % dei pazienti rientra nello stadio 0-II (Autolimitante)
- 43 % degenera fino allo stadio III-IV con coinvolgimento Corneale

### Terapia

- Non coprire aumenta la proliferazione virale, nel dubbio meglio proteggere ma non chiudere.
- Pseudomembrane e le membrane devono essere rimossi quando rilevato.
- Agenti antinfiammatori- cortisonici sono di interesse, a causa infiammazione della congiuntiva è una caratteristica essenziale della congiuntivite virale, e si crede per causare molti dei sintomi dell'infezione.
- La copertura antibiotica è preferibile nelle fasi acute della malattia

Diagnosi errata (herpes simplex) e la probabilità di superinfezione sono anche di preoccupazione. Congiuntivite cronica adenovirale è stata associata con l'uso di corticosteroidi

### Cheratoconjuntivite erpetica

#### Herpes simplex virus (HSV)

Primaria o Ricorrente

- Sintomi** simili a quelli della congiuntivite da adenovirus
  - Prurito
  - Sensazione di corpo estraneo
  - Lacrimazione
- Segni**
  - Scarico delle mucose
  - Iperemia congiuntivale
  - Reazione follicolare
  - Nodi preauricolari

MA UNILATERALE

### Cheratocongiuntivite erpetica

- ✓ Herpes Simplex
- ✓ Herpes Zooste (virus della varicella)

segno di Hutchinson

### Cheratocongiuntivite erpetica

**Coinvolgimento corneale**

- ✓ Cheratite puntata superficiale possono essere rilevati in pazienti senza lesioni dendritiche.
- ✓ Cheratite epiteliale lesione dendritica
- ✓ Cheratite stromale prognosi severa

DENDRITE  
ULCERA STROMALE  
LEUCOMA

### Terapia

**Topica:** *Aciclovir* / *Ganciclovir* in pomata o gel 4 v/die

**Tossicità corneale**

**Sistemica:** in caso di forme epiteliali recidivanti o coinvolgimento stromale/uveale *Aciclovir 800 mg 5v/die*

*È terapia di mantenimento anche per tempi molto lunghi 6-8 mesi e fino ad un anno in caso di gravi recidive*  
*Aciclovir 400 mg 1v/die*

### Cheratocongiuntiviti Batteriche: Segni

- Secrezioni più dense ed adese (membrane)
- Edema palpebrale marcato
- Lesioni corneali più evidenti, bianche e localizzate

### Sintomi

- Dolore diffuso con sensazione di corpo estraneo
- Calo visivo variabile ma anche molto importante
- Intensa fotofobia

### Malattia oculare Atopica

- Congiuntivite allergica stagionale (SAC)
- Congiuntivite allergica perenne (PAC)
- **Cheratocongiuntivite primaverile (VKC)**
- **Cheratocongiuntivite atopica (AKC)**
- Congiuntivite papillare gigante (GPC)

### Cheratocongiuntivite Primaverile

- ✓ Cronica
- ✓ Bilaterale
- ✓ Infiammatoria

Insorgenza prima dei 10 anni, e risoluzione durante la tarda pubertà

Ragazzi giovani

Climi caldi

*Può causare gravi complicanze e portare alla perdita della vista*

### Diagnosi

- ✓ Offuscamento visivo
- ✓ Fotofobia
- ✓ Lacrimazione intensa
- ✓ Prurito persistente

### Cheratocongiuntivite Primaverile

Interessamento è prevalentemente congiuntivale:

- ✓ Occhio bagnato
- ✓ Muco denso e filamentoso
- ✓ Reazione papillare a ciottolato
- ✓ Ptosi
- ✓ Flitteni al limbus

### Coinvolgimento corneale

---

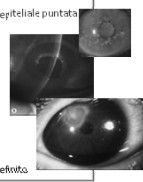
La congiuntiva tarsale infiammata → cheratite epiteliale puntata

Coalescenza → erosione epiteliale

Ulcera scudo per interessamento dello stroma

Cicatrice a forma di anello sottopeteliale


Pseudogerontoxon grigio-bianco deposizione delimitata



### Cheratocongiuntivite Atopica

---

- ✓ **Bilaterale**
- ✓ **Cronica**
- ✓ **Correlata a dermatite atopica.**



*Dal 15% al 67,5% dei pazienti con dermatite atopica hanno un coinvolgimento oculare.*

Comparsa del coinvolgimento oculare a 20-30 anni

Nessun predilezione razziale o geografica

### Sintomi

---

- ✓ Prurito più pronunciata in certe stagioni ma tendenzialmente perenne.
- ✓ Iperemia
- ✓ Offuscamento della vista
- ✓ Fotofobia
- ✓ Dolore


**CRONICITA'**

*Un peggioramento dei sintomi si verifica più frequentemente in presenza di animosità.*



### Segni

---

- ✓ **Pelle perioculare desquamata con base arrossata**
- ✓ **Ectropion cicatriziale**
- ✓ **Lagofalmo**
- ✓ **Reazione congiuntivale papillare**
- ✓ **Fibrosi congiuntiva tarsale**



### In conclusione

- a. Raccolta anamnestica 
- b. Sintomi
- a. Segni 

e poi... 