

2° caso clinico:
LA DOLCE VITA DI TOMMASO

Dott. Nicola Bastiani – Medico di medicina generale

Dott. Bruno Cerudelli – Internista

Dott. Nicola Berlinghieri – Cardiologo

Tommaso

- 68anni
- generale in pensione
- Vedovo. Vive solo
- Veste sempre elegante con maglione dolcevita e giacca di cashmere.

Tommaso

CARTELLA CLINICA

- BMI 29
- Non fumatore
- Diabete tipo II ben controllato in terapia con metformina 500x3/die.
- Vita attiva con lunghe passeggiate

Tommaso

EVENTO ACUTO: Si rivolge al curante per gastroenterite con febbricola

Anamnesi:

«Quante scariche ha avuto al giorno? Anche di notte? Consistenza? Colore?»

«Ha visto sangue? Erano forse di colore nero? »

«E la febbre? Mi ha detto che non è molto elevata
E' sempre presente oppure tende ad andare e venire?»



«Mah... Mi scarico circa 6-7 volte soprattutto di giorno.
Le feci sono liquide... Direi chiare»



Tommaso

Esame Obiettivo:

- Obiettività generale nella norma
- Addome meteorico, trattabile lievemente dolente e dolorabile ai quadranti inferiori.
- Peristalsi accentuata
- Non segni di peritonismo

Prescrizioni:

Riposo – Dieta idrica – Integratori salini

Tommaso

Dopo 15 giorni...



La figlia di Tommaso contatta il MMG:

«Sono andata a trovare mio padre dopo un mese... L'ho trovato molto stanco: non esce di casa, rimane sempre sul divano e lamenta un forte manca fiato che non gli permette di muoversi...

Potrebbe passare a visitarlo?»

Tommaso

Visita domiciliare

Sintomi:


- Dispnea da sforzo a basso carico
- Fiato corto, assenza di tosse
- Nega dolore toracico
- Lamenta astenia marcata in tutte le attività della vita
- Persistenza della diarrea di lieve entità
- Apiretico
- Un episodio di sensazione di «venir meno»

Tommaso

Visita domiciliare

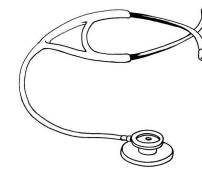Parametri vitali:

- PA 95/70- FC 108 R- SpO2 95-96%(a riposo)- 18 atti respiratori/minuto



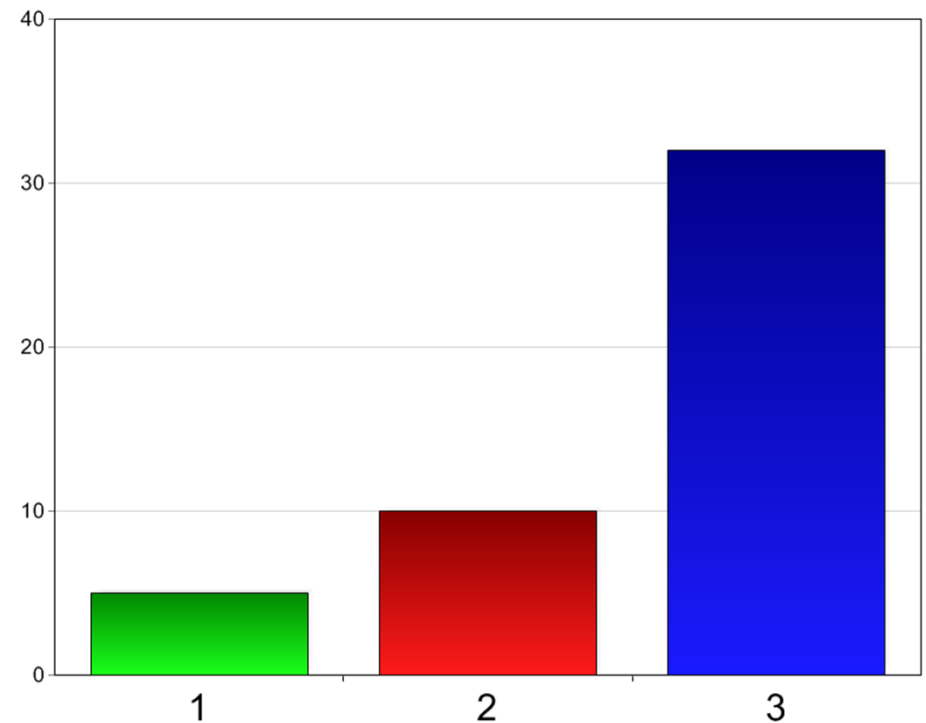
Esame obiettivo:

- Addome trattabile, non dolente né dolorabile (il paziente alza il maglione)
- Non evidenti edemi pretibiali
- Toni cardiaci parafonici tachicardici
- Obiettività polmonare nella norma
- Assenza di segni di disidratazione (il paziente non vomita)



Ritieni che la visita sia stata eseguita correttamente?


1. Sì, entrambe le componenti sono state svolte in maniera soddisfacente
2. No, l'anamnesi doveva essere approfondita
3. No, vi sono errori principalmente nell'esame obiettivo



Tommaso

COSA DICE LA CLINICA:

- Sintomi gastroenterici non risolti
- Dubbio problema cardiocircolatorio (Ipotensione - tachicardia – obiettività CV non chiara)



INVIO IN PRONTO SOCCORSO




Tommaso

IN PRONTO SOCCORSO



- Esami ematochimici → Rialzo creatinina
- Visita medica → Obiettività sovrapponibile alla visita domiciliare
- ECG → Voltaggi ridotti in tutte le derivazioni



RICOVERO IN MEDICINA

Tommaso

IN REPARTO DI MEDICINA INTERNA

Il Sig. Tommaso si spoglia e viene visitato:

Differenze:

- Marcato *turgore giugulare* (nascosta dal collo del maglione dolcevita)
- *Succulenza perimalleolare* bilaterale (coperto da scarpe e calze)



ECOCARDIOGRAFIA BEDSIDE → TAMPONAMENTO PERICARDICO

Tommaso

COSA SAREBBE SUCCESSO SE...

Tommaso

• PA 95/

**+ TURGORE GIUGULARE
+ SUCCULENZA PRETIBIALE**

- Addome trattabile, non dolente né dolorabile (il paziente alza il maglione)
- Non evidenti edemi pretibiali
- Obiettività polmonare nella norma
- Toni cardiaci parafonici tachicardici, dubbio soffio? sdoppiamento II tono?
- Assenza di segni di disidratazione (il paziente non vomita)

Tommaso

AL DOMICILIO

TRIADE DI BECK

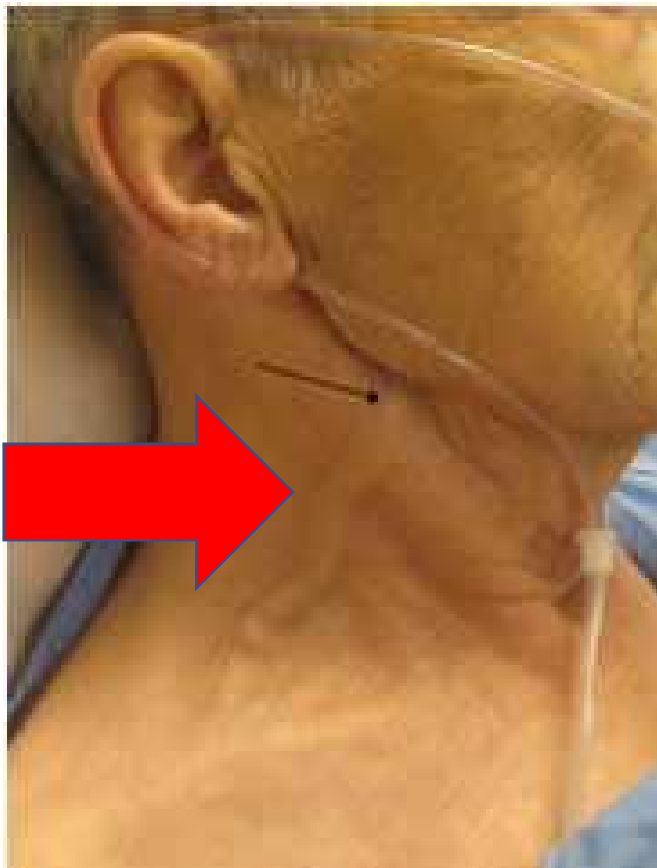- Ipotensione arteriosa
- Toni cardiaci ovattati (*parafonici*)
- Distensione venosa giugulare (Turgore indipendente dal respiro)



ATTENZIONE SU APPARATO CARDIOCIRCOLATORIO

Tommaso

VALUTAZIONE TURGORE GIUGULARE



TURGORE GIUGULARE

Aumento della pressione venosa per ostacolo al deflusso del sangue a valle

- Vena cava
- Cuore destro
- Circolo polmonare

Tommaso

DIAGNOSI DIFFERENZIALE

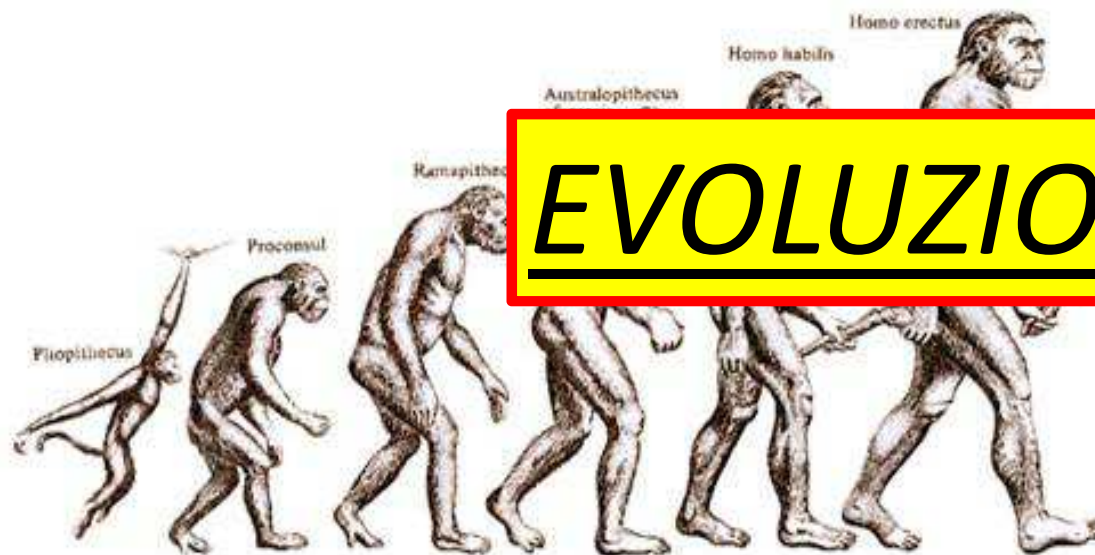
- Embolia polmonare
- Scompenso cardiaco dx
- Tamponamento cardiaco
- Sindrome mediastinica

Tommaso

Tommaso

TECNOMEDICINA

ECOGRAFO AMBULATORIALE (O AL DOMICILIO) DEL PAZIENTE

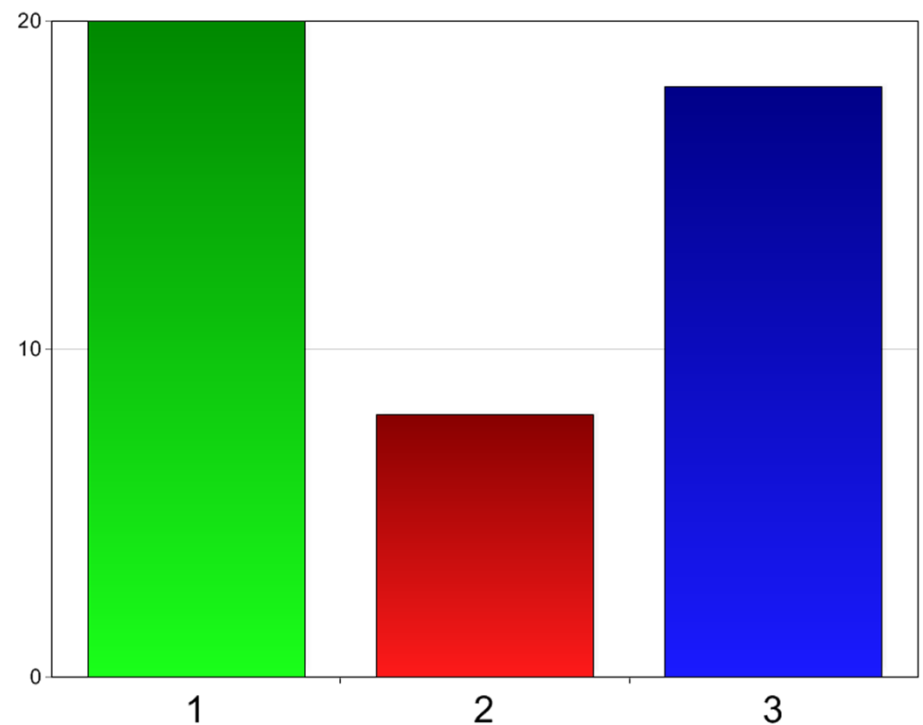


EVOLUZIONE?



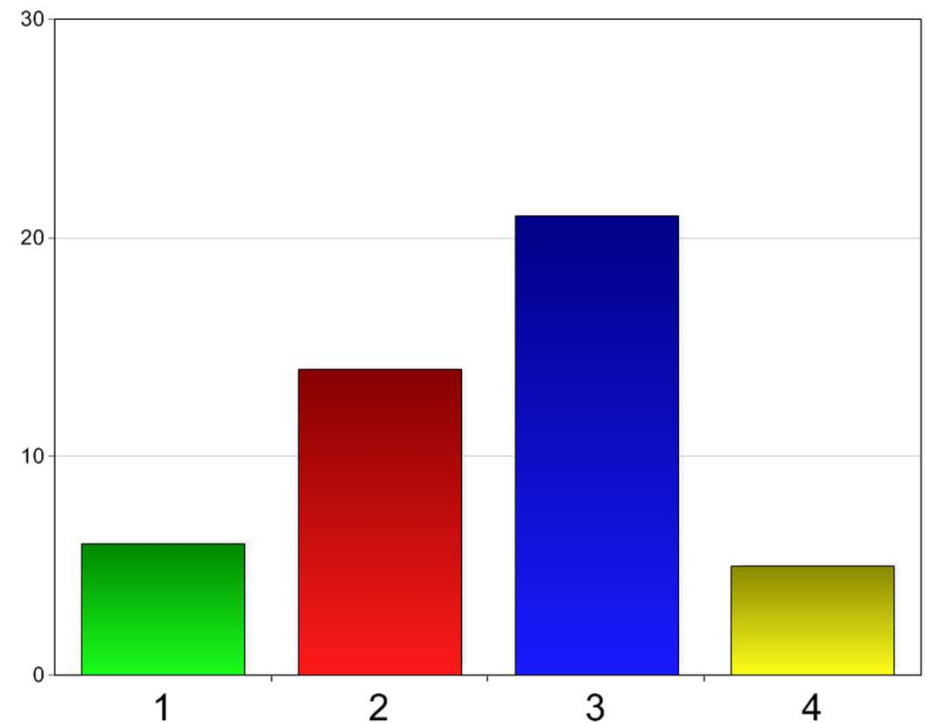
Siete favorevoli all'utilizzo dell'ecografia ambulatoriale in Medicina Generale?

1. Si
2. No
3. Dipende dall'utilizzo



Qual è l'ostacolo principale alla diffusione dell'ecografia in Medicina Generale?

1. Il costo delle attrezzature
2. La curva di apprendimento
3. La responsabilità del referto
4. Il tempo da dedicare durante la visita



Tommaso

ECOGRAFIA AMBULATORIALE

Tempistiche di apprendimento:

Corso ecografico base (2 giorni)

+

- 60 esami cuore
- 60 esami addome
- 10 esami torace
- 20 esami vascolare

ECO FAST nel trauma → Un solo giorno di formazione teorico/pratica

Tommaso

ECOGRAFIA AMBULATORIALE

Tommaso

CONCLUSIONI

Clinica fondamentale ma....

La «tecnomedicina» diventerà un'implementazione necessaria e facilitante.

La professione medica è in continua evoluzione e molte tecniche diagnostiche che impaurivano il medico nel passato ora sono parte imprescindibile del suo bagaglio culturale.