



Il mio amico Neurologo

CHIARI 30 SETTEMBRE 2017

***Dr Riccardo Bergomi
Clinica Neurochirurgica Università degli Studi di Brescia
Master di II livello in Chirurgia vertebrale Università di
Verona***

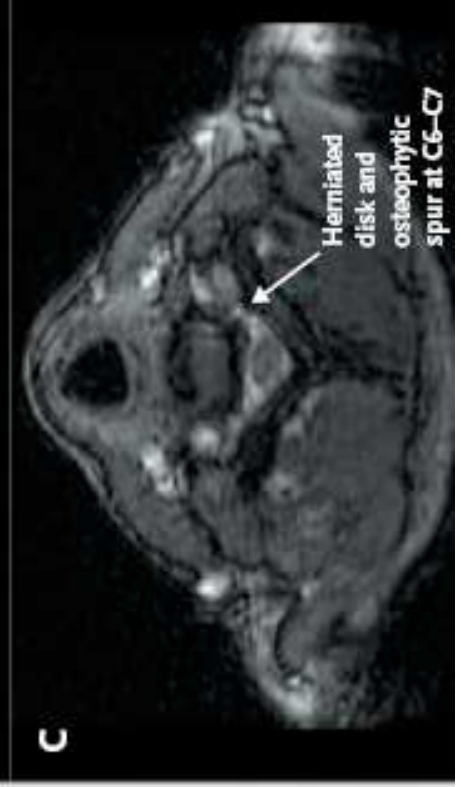
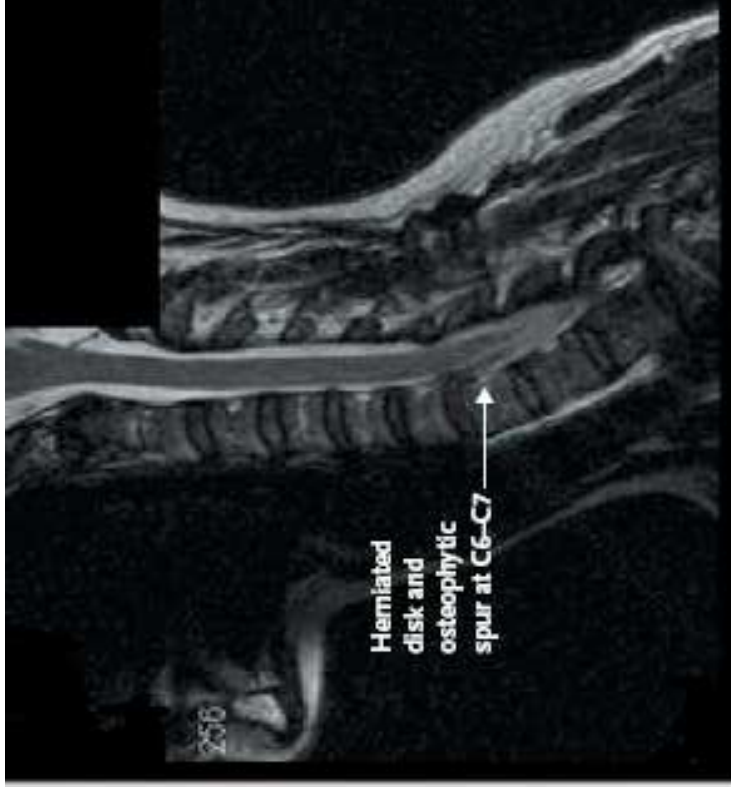
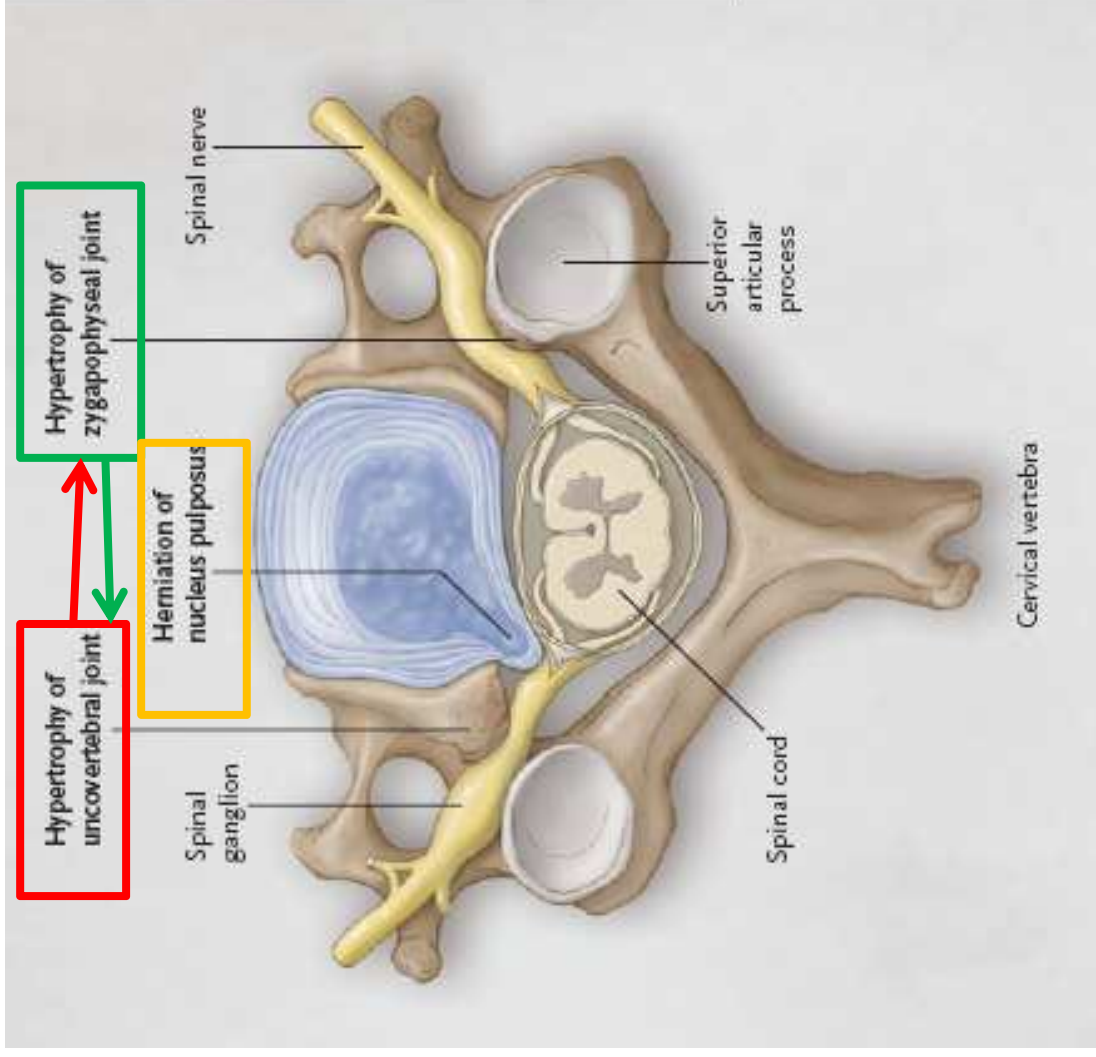


Membro AOSPINE Europe



Ernia discale cervicale

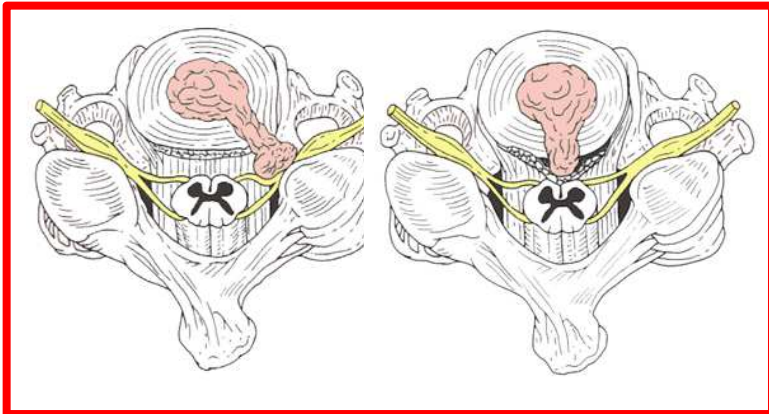
- Più rare delle ernie discali lombari (minor carico meccanico – legamento longitudinale posteriore più robusto)
- C6-C7: 69%
- C5-C6: 19%
- C7-T1: 10%
- C4-C5: 2%



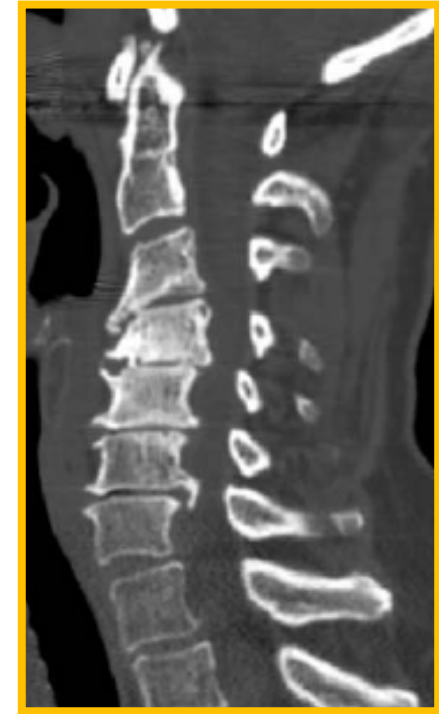The NEW ENGLAND
 JOURNAL of MEDICINE

NECK PAIN

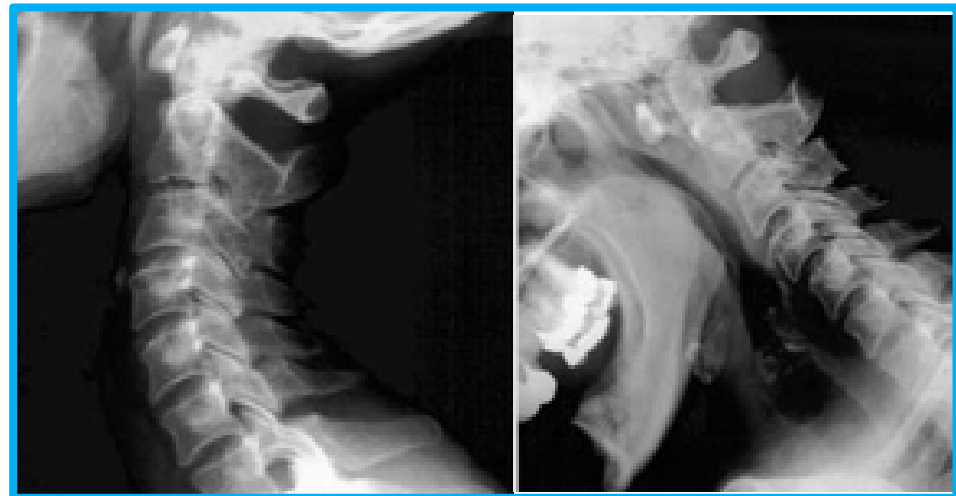
Cervical disc herniation



Cervical deformity

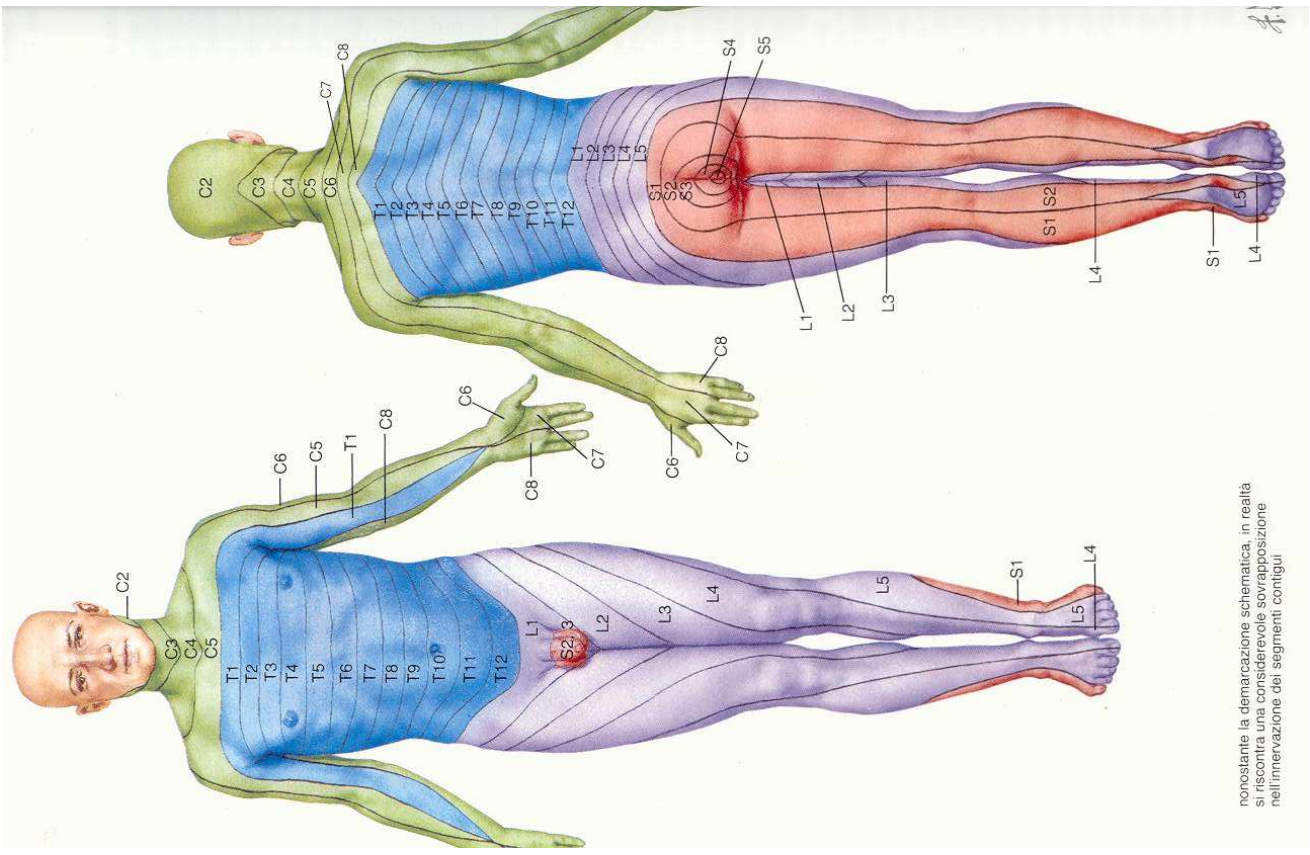


Instability

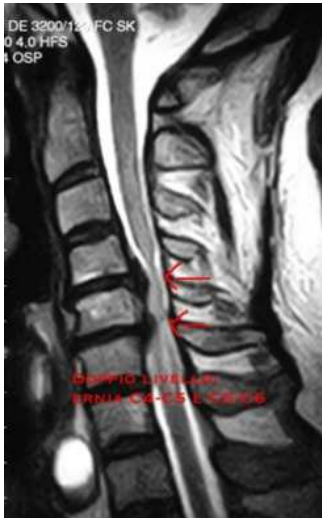

Clinica

- Dolore cervicale, sottoscapolare
- *Sintomi radicolari*: brachialgia, ipoestesia, ipostenia, riduzione dei riflessi
- *Sintomi midollari*: emi o paraparesi spastica, iperreflessia profonda e segno di Babinski, disturbi della minzione, ipoestesia con livello ben evidente



nonostante la demarcazione schematica, in realtà si riscontra una considerevole sovrapposizione nell'innervazione dei segmenti contigui

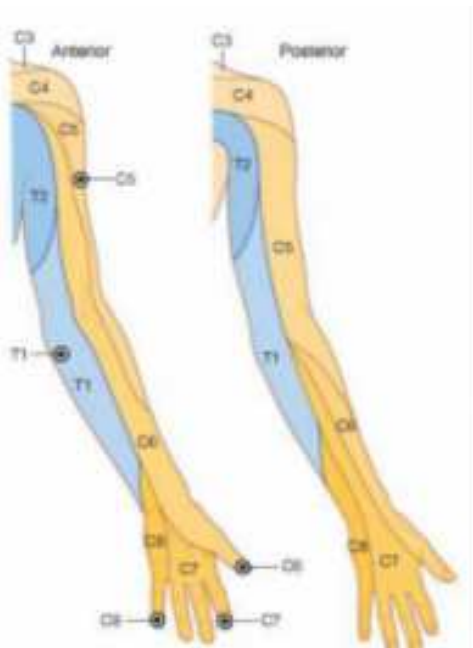


COMPRESSIONE RADICOLARE C3-C4

Radice interessata dalla compressione C3-C4

Dolore cervicale e paraspinale dorsale alto, sommità della spalla

Flesso-estensione rotazione e lateralizzazione del capo, sollevare la spalla



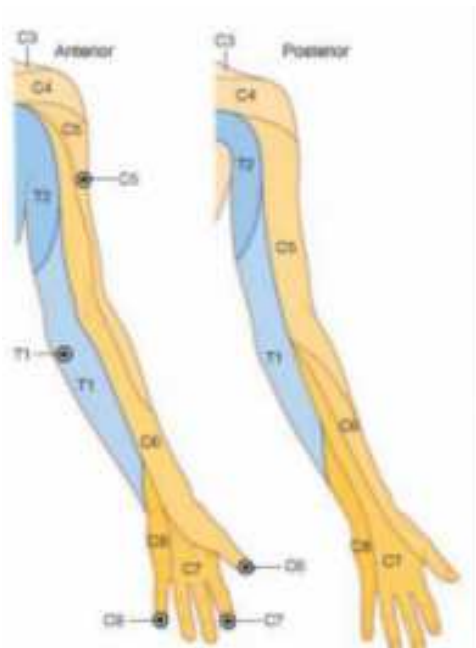


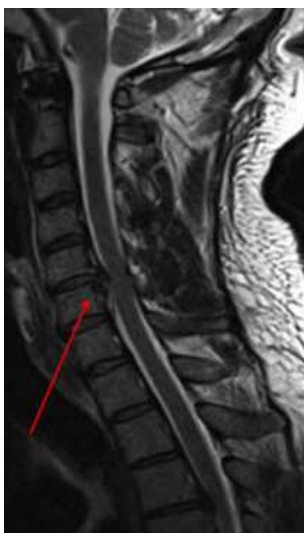COMPRESSIONE RADICOLARE C4-C5

Radice interessata dalla compressione C4-C5

Dolore irradiato al bordo mediale della scapola e braccio

Ipostenia del gran romboide, deltoide, bicipite, sovra-sottospinato



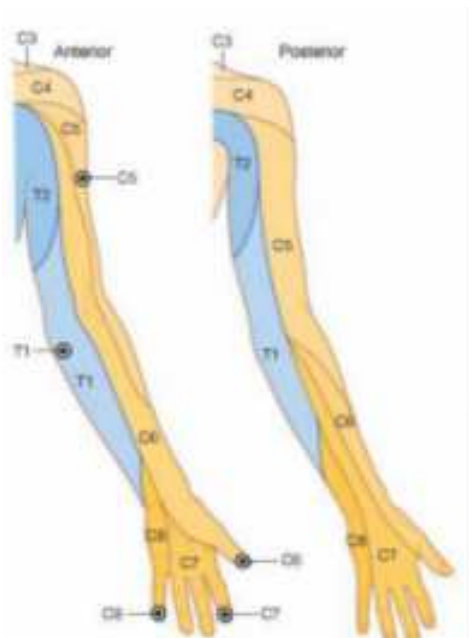


COMPRESSIONE RADICOLARE C5-C6

***Radice interessata dalla
compressione C5-c6***

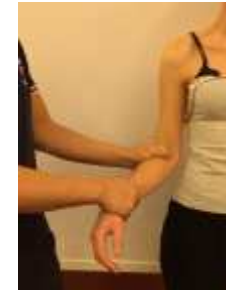***Dolore irradiato all'avambraccio
laterale, pollice, indice***

***Ipostenia del muscolo
sovraspinoso, del bicipite e del
deltoide (C5) e lungosupinatore ed
estensore radiale del carpo (C6)***



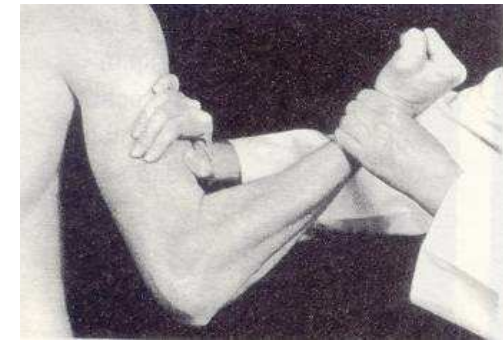
Muscolo sovraspinoso

Rotazione laterale del braccio



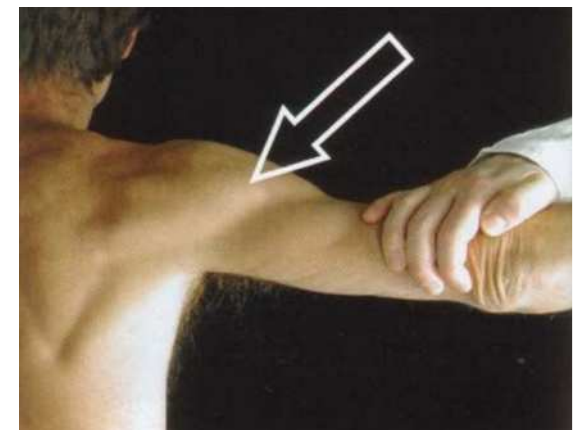
Muscolo bicipite

Flessione dell'avambraccio



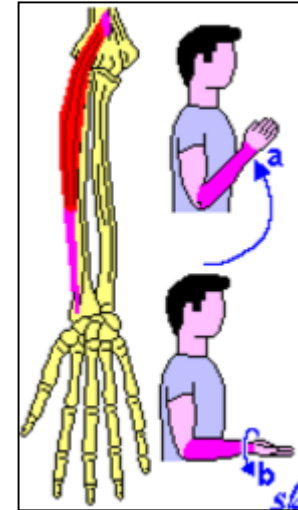
Muscolo deltoide

Abduzione del braccio



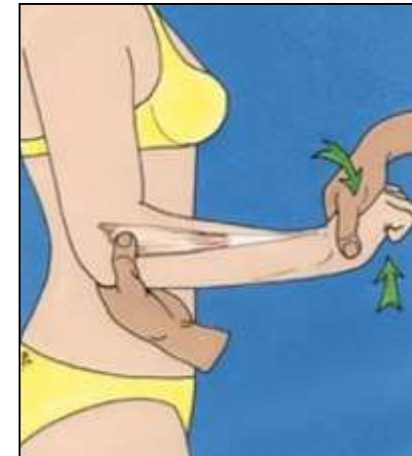***Muscolo Lungo
supinatore***

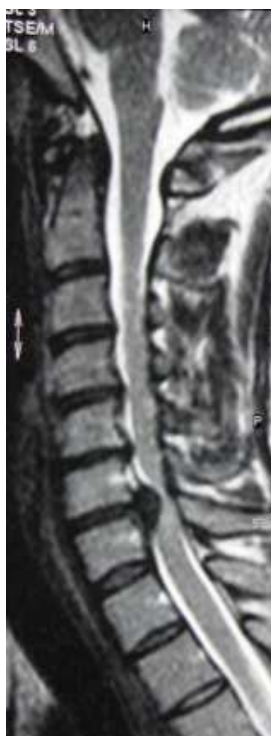***Flessione avambraccio in
pos. Interm. Fra pronaz. E
supinazione***



***Muscolo estensione
radiale del carpo***

***Estensione radiale della
mano***



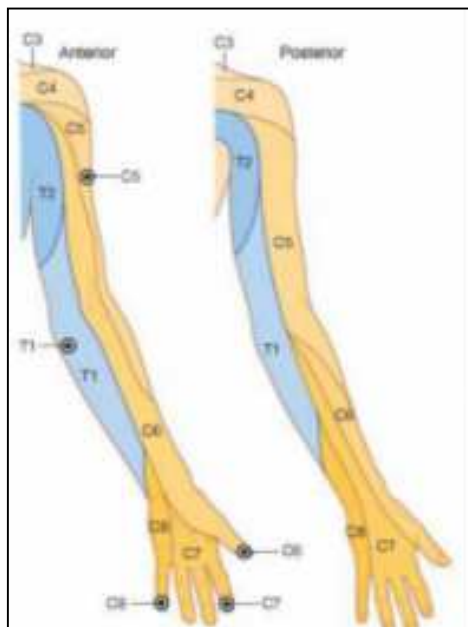


COMPRESSIONE RADICOLARE C6-C7

Radice interessata dalla compressione C6-C7

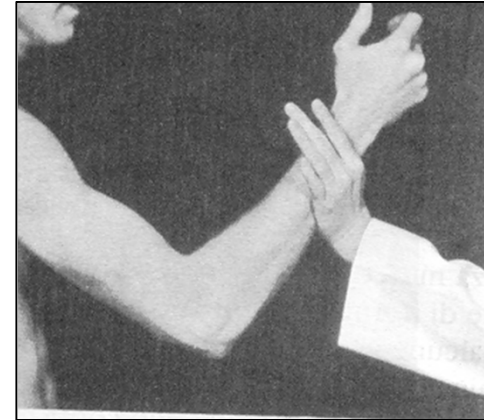Dolore irradiato alla scapola mediale, arto sup. posteriore, terzo quarto dito

Ipostenia del muscolo tricipite ed estensore comune delle dita (C7) – riflesso tricipitale



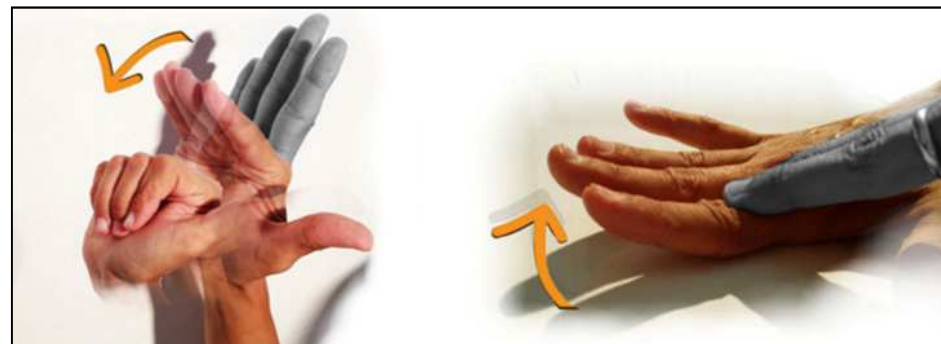Muscolo tricipite

***Estensione
dell'avambraccio***

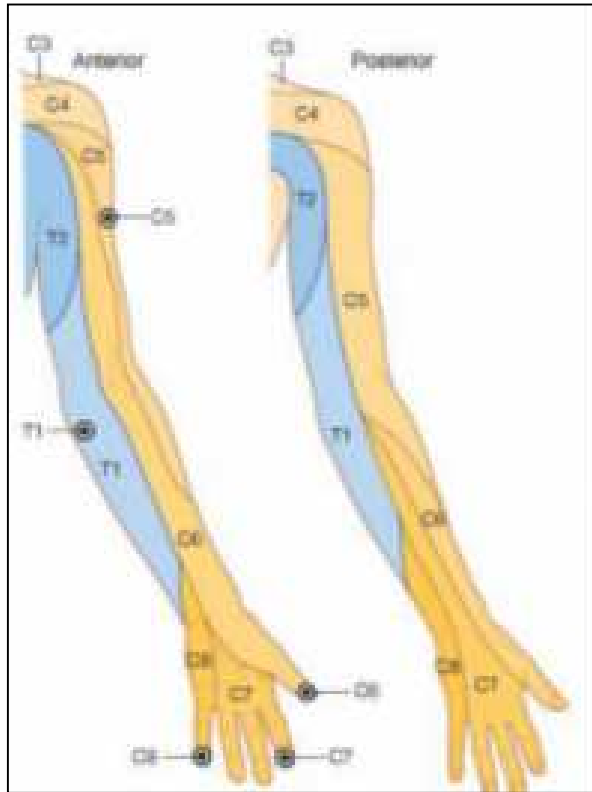


***Muscolo estensore
comune delle dita***

Estensione delle dita



COMPRESSIONE RADICOLARE C7-T1



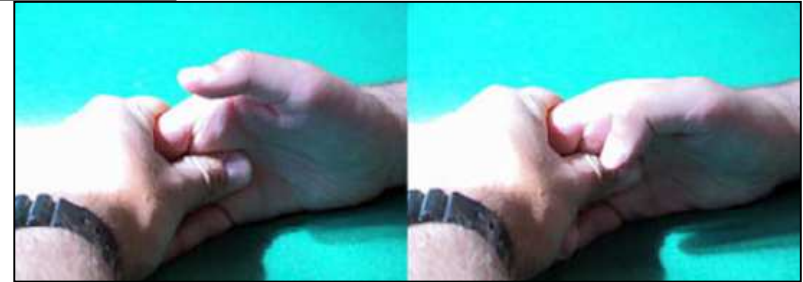***Radice interessata dalla
compressione C7-C8***

***Dolore irradiato alla scapola, lato
ulnare avambraccio, quarto, quinto
dito***

***Ipostenia del muscolo flessore lungo
del pollice, abduktore breve del
pollice e opponente del pollice (C7)
muscoli interossei dorsali e muscolo
abduktore del quinto dito C8***

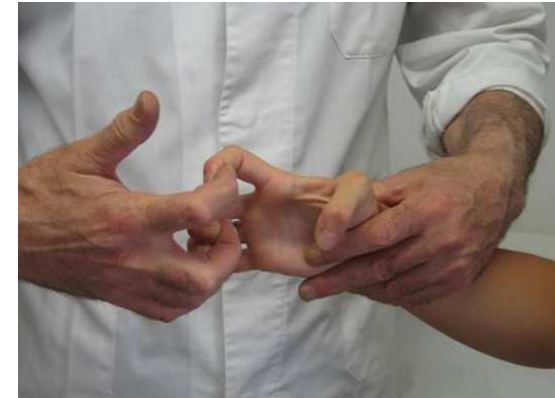***Muscolo flessore
lungo del pollice***

***Flessione distale del
pollice***



***Muscolo abduttore
breve del pollice***

***Abduzione pollice esteso-
palmo***



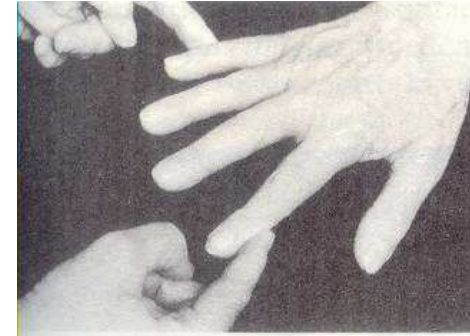***Muscolo
opponente del
pollice***

***Opposizione metacarpo-
pollice***



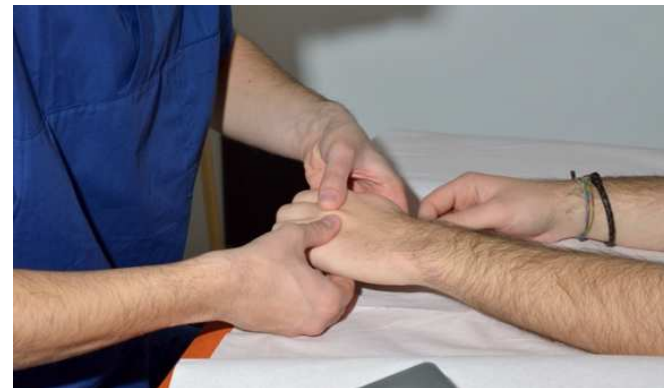***Muscoli interossei
dorsali***

***Adduzione e abduzione
delle dita***



***Muscolo abduktore
del V dito***

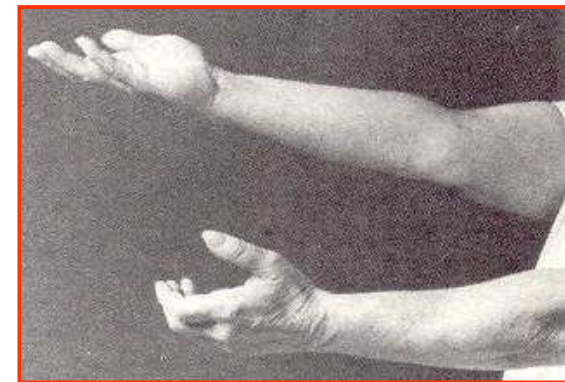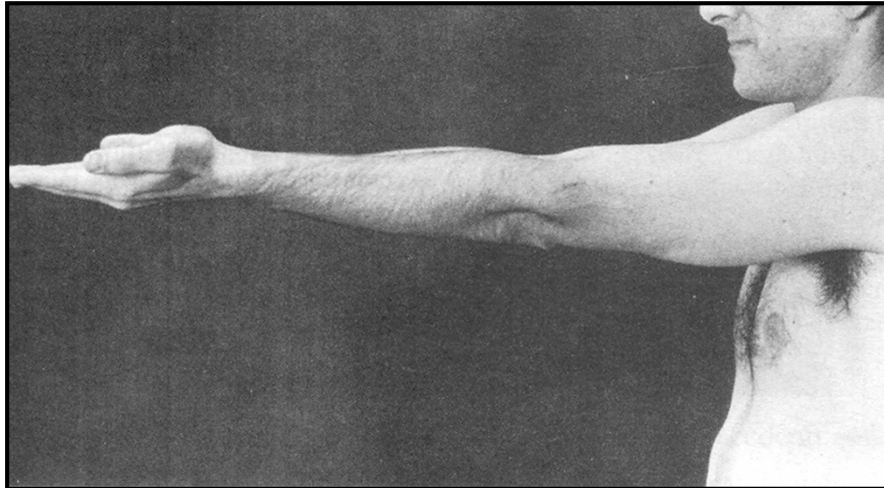
Abduktore del V dito



Arto superiore

Prova di forza globale Prova di Barrè

Paziente ad occhi chiusi e dita della mano ben aperte. Il deficit di forza si manifesta con pronazione della mano, flessione dell'avambraccio, slivellamento dell'arto e segno della mano scavata

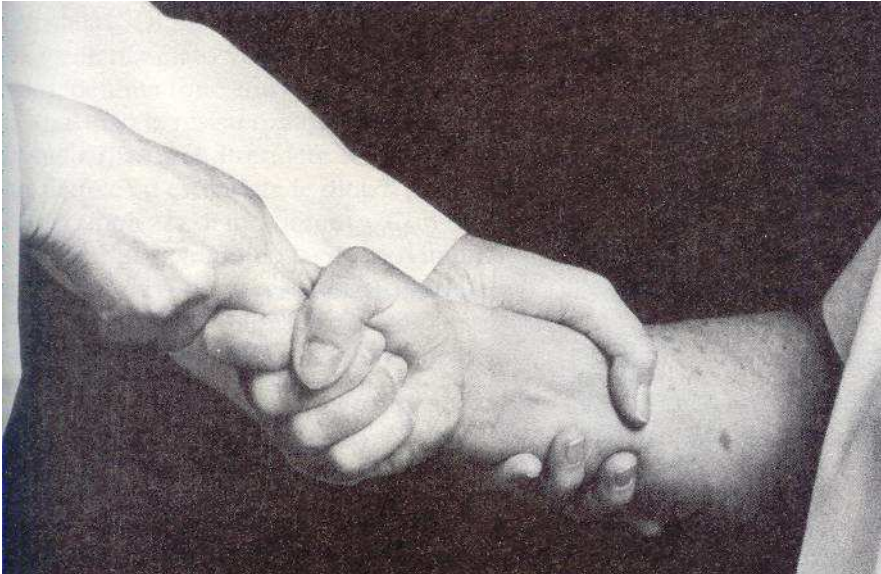

Arto superiore

Prova di forza segmentale

Prova dell'afferramento

Si invita il paziente ad afferrare due dita (indice e medio) dell'esaminatore con le proprie mani e di serrare il più forte possibile. A questo punto l'esaminatore cerca di liberarsi dalla presa; indaga soprattutto la forza dei muscoli flessori della mano

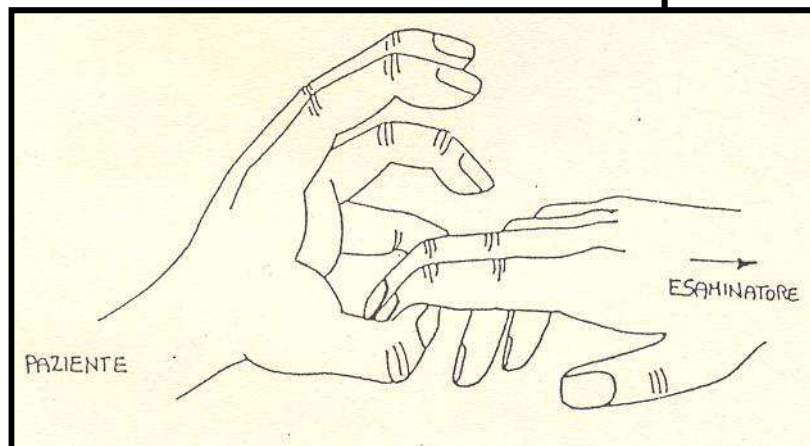


Arto superiore

Prova di forza segmentale

Prova dell'opposizione pollice-mignolo

Si invita il paziente a formare un anello pollice –mignolo e di tenerlo il più possibile serrato valutando poi la forza che l'esaminatore deve metterci per aprire tale anello.



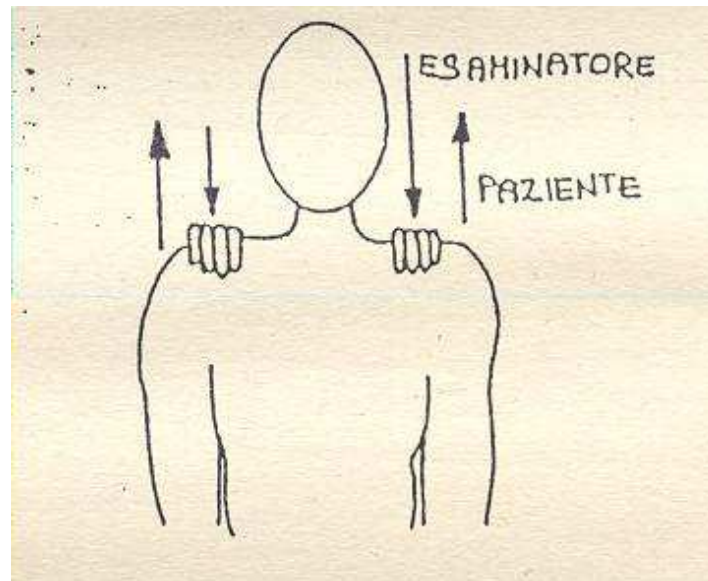
Esprime un deficit del nervo mediano (C8-T1)

Arto superiore

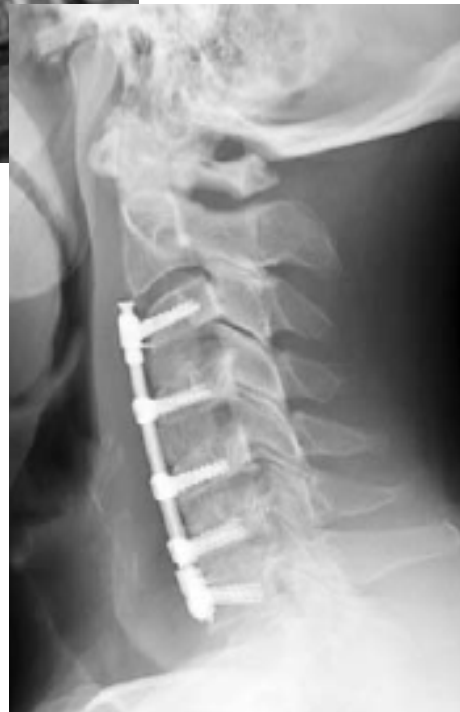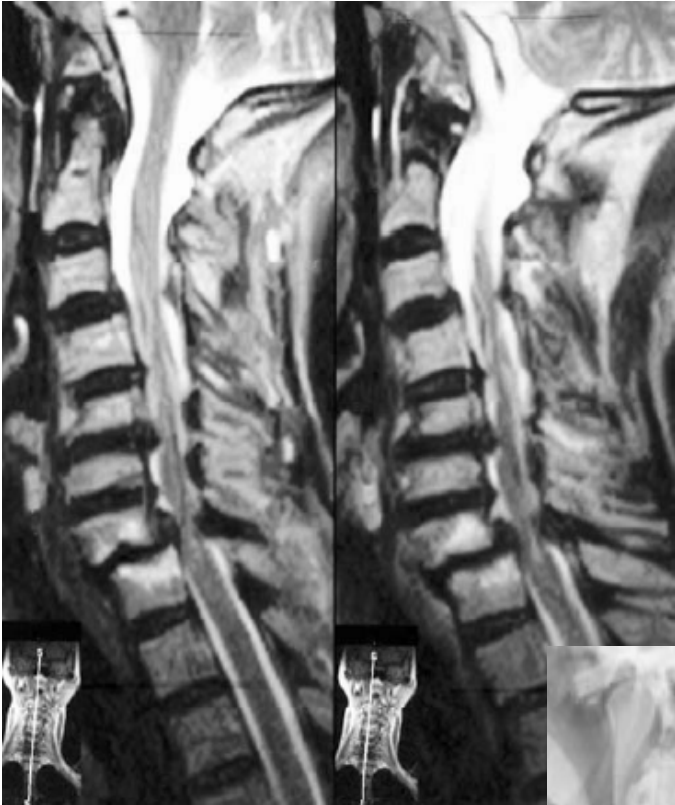Prova di forza segmentale

Prova di elevazione
delle spalle

Valutazione forza muscolo deltoide



MYELOPATHY



Sintomi

***Impaccio motorio e parestesie
mani***

Incertezza nella marcia

Rigidità al collo

Ipostenia arti inferiori

Minzione imperiosa

Segni comuni

Ipereflessia prev. arti inferiori

Babinski

Segno di Lhermitte

***Perdita della sensibilità anche
agli arti inferiori con livello di
tipo midollare***